Università degli studi "G. D'Annunzio",Chieti
Facoltà di Medicina e Chirurgia
Cattedra di Cardiologia
Dir. Prof. R. De Caterina

PERICARDITI ed ENDOCARDITI

Dott. P. Di Napoli

FUNZIONI DEL PERICARDIO

Partecipa alla fisiologia del cuore:

- lubrificandone la superficie e riducendone gli attriti,
- eguagliando le forze gravitazionali nei diversi decubiti,
- limitando il movimento nel torace,
- contribuendo alla regolazione neuro-recettoriale dell'attività cardiaca attraverso afferenze vagali e meccanorecettori.

FUNZIONI DEL PERICARDIO

- contribuisce alla funzione sistolica e diastolica del cuore partecipando all'integrazione durante i diversi cicli cardiaci di una portata bilanciata dei due ventricoli
- limita la distensibilità acuta del volume cardiaco a prezzo di un'aumentata pressione diastolica.

il pericardio non svolge funzioni *vitali*

PERICARDITE

DEFINIZIONE

FLOGOSI PERICARDICA ACCOMPAGNATA DA VERSAMENTO INTRAPERICARDICO CON CARATTERISTICHE DI ESSUDATO

CLASSIFICAZIONE

Eziopatogesi

Clinica (acuta, subacuta, cronica)

Essudativa, costrittiva

CAUSE DI PERICARDITE

1. IDIOPATICA (non specifica)
2. INFEZIONI VIRALI: virus Coxsackie A, virus Coxsackie B, echovirus adenovirus, mumps virus, mononucleosi infettiva, varicella, epatite B, AIDS (sindrome da immunodeficienza acquisita)
3. TUBERCOLOSI
4. INFEZIONE BATTERICA ACUTA: pneumococco, stafilococco, streptococco, setticemia da Gram negativi, *Neisseria meningitidis*, *Neisseria gonorrhoeae*, tularemia, *Legionella pneumophila*
5. INFEZIONI FUNGINE: istoplasmosi, coccidioido micosi, *Candida*, blastomicosi
6. ALTRE INFEZIONI: toxoplasmosi, amebiasi, micoplasma, *Nocardia*, actinomicosi, echinococcosi, malattia di Lyme
7. INFARTO MIOCARDICO ACUTO
8. UREMIA: uremia non trattata; associata a emodialisi
9. NEOPLASIE: cancro polmonare, cancro mammario, leucemia, morbo di Hodgkin, linfoma
10. RADIAZIONI
11. MALATTIE AUTOIMMUNI: febbre reumatica acuta, lupus eritematoso sistemico, artrite reumatoide, sclerodermia, connettiviti miste, granulomatosi di Wegener, poliarterite nodosa
12. ALTRE MALATTIE INFIAMMATORIE: sarcoidosi, amiloidosi, malattia di Whipple, arterite temporale, malattia di Behçet
13. FARMACI: idralazina, procainamide, difenilidantoina, isoniazide, fenilbutazone, dantrolene, doxorubicina, metisergide, penicillina (con ipereosinofilia)
14. TRAUMI: traumi toracici, emopericardio conseguente a chirurgia toracica; impianto di pacemaker, procedure diagnostiche cardiologiche; rottura esofagea; fistole pancreatico-pericardiche
15. SINDROMI DA DANNO PERICARDICO-POSTMIOCARDICO RITARDATO:
    a. sindrome di Dressler, successiva ad infarto miocardico
    b. sindrome post-pericardiotomica
16. ANEURISMA DISSECANTE DELL'AORTA
17. MIXEDEMA
18. CHILOPERICARDIO

PERICARDITE ACUTA

La pericardite acuta è una sindrome acuta dovuta ad infiammazione del pericardio, caratterizzata da dolore toracico, sfregamenti pericardici e tipiche alterazioni elettrocardiografiche.

DOLORE ISCHEMICO vs DOLORE PERICARDICO

	ISCHEMIA	PERICARDITE
Localizzazione	Retrosternale; spalla, braccio sinistro	Precordio; margine sinistro del trapezio
Qualità	Senso di peso; urente; intensità crescente	Acuto, pleuritico; oppure sordo, oppressivo
Effetti dei movimenti toracici	Nessun effetto sul dolore	Il dolore è aumentato dai movimenti respiratori e dalle rotazioni del tronco
Durata	Angina: da 1-2 a 15 minuti Angina instabile: da 1/2 ora a ore	Ore o giorni
Sforzo	Angina stabile: solitamente il dolore è provocato dallo sforzo Angina instabile o infarto: di solito no	Nessuna relazione
Effetti della postura	Nessun effetto; per alleviarlo è possibile provare con la posizione seduta, la posizione genuflessa o la manovra di Valsalva	Per alleviarlo si può assumere un'inclinazione in avanti del torace; è aggravato dalla posizione sdraiata

MODIFICAZIONI ECGRAFICHE IN CORSO DI PERICARDITE

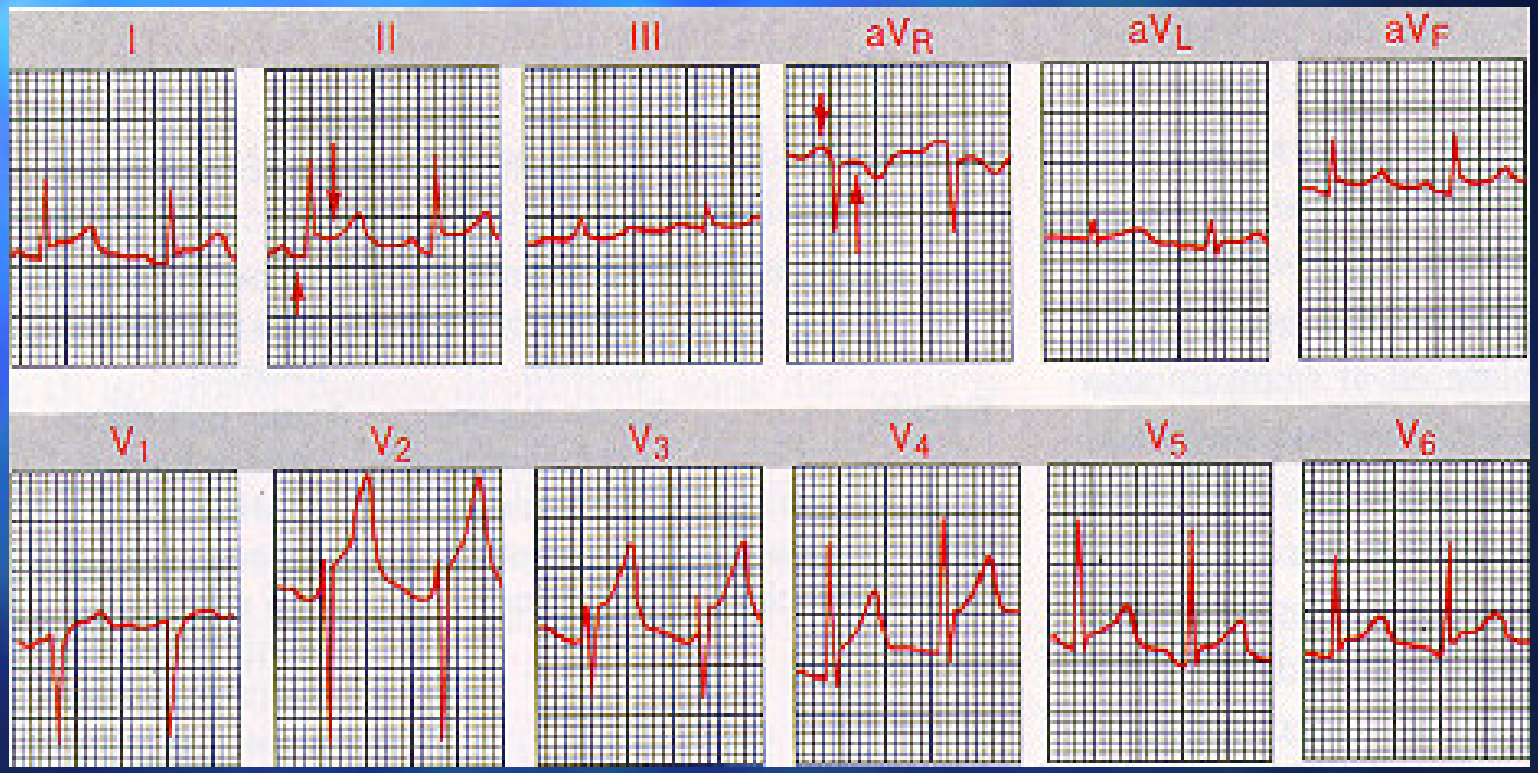

Cattedra di Cardiologia
Università G. D'Annunzio Chieti

EVOLUZIONE ECGRAFICA DELLA PERICARDITE ACUTA

SEQUENZA	DERIVAZIONI "EPICARDICHE" (I, II, aV_L, aV_F, V_3-V_6)			DERIVAZIONI CHE RIFLETTONO I POTENZIALI "ENDOCARDICI" aV_R, spesso V_1, a volte V_2		
Stadio	J-ST*	Onda T	Segmento PR	Segmento ST	Onda T	Segmento PR
I	Elevato	Positiva	Depresso o isoelettrico	Depresso	Invertita	Elevato o isoelettrico
II precoce	Isoelettrico	Positiva	Isoelettrico o depresso	Isoelettrico	Invertita	Elevato o isoelettrico
II tardivo	Isoelettrico	Appiattita o inizio inversione	Isoelettrico o depresso	Isoelettrico	Meno negativa tendenzialmente appiattita o positiva	Isoelettrico o elevato
III	Isoelettrico	Invertita	Isoelettrico	Isoelettrico	Positiva	Isoelettrico
IV	Isoelettrico	Positiva	Isoelettrico	Isoelettrico	Invertita	Isoelettrico

Rx torace: ingrandimento in toto dell'immagine cardiaca

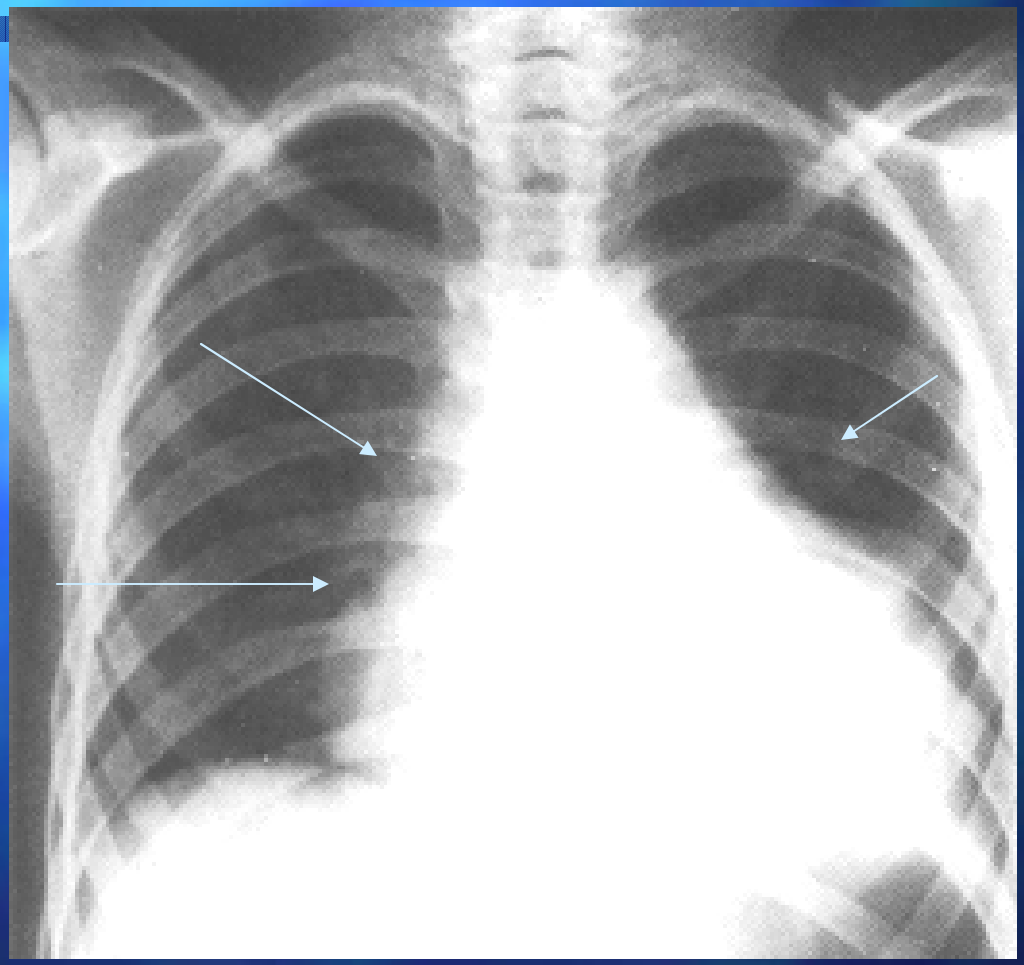

PERICARDITE ESSUDATIVA

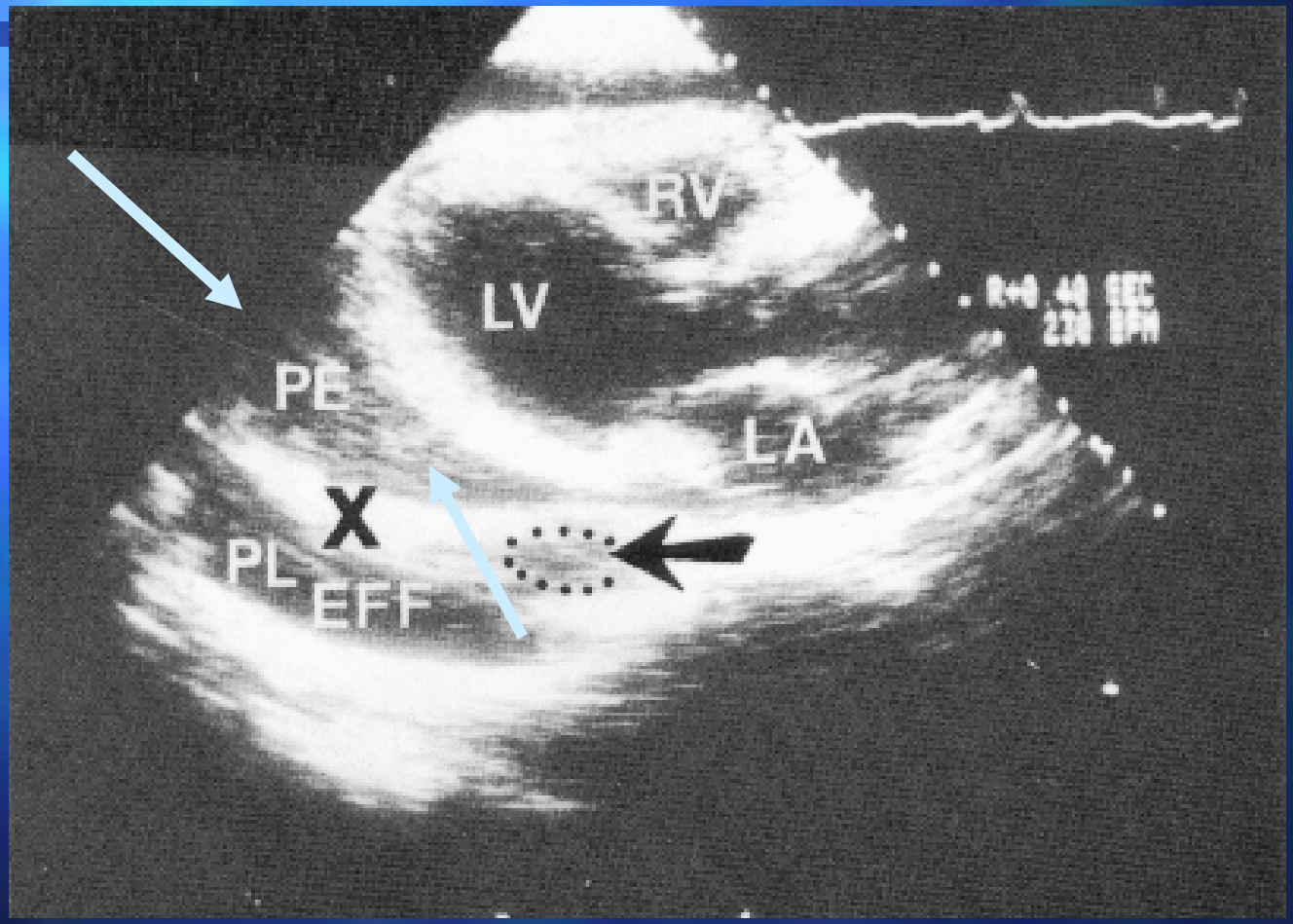

Cattedra di Cardiologia
Università G. D'Annunzio Chieti

TERAPIA

TERAPIA ANTIINFIAMMATORIA (FANS, cortisonici) mantenuta sino a quando i segni radiologici ed ecocardiografici siano scomparsi.

TERAPIA CON GAMMAGLOBULINE O IMMUNOSOPPRESSORI
nelle forme recidivanti

TERAPIA CHIRURGICA

PERICARDITE CRONICA CON VERSAMENTO

Non deriva da cardiopatie né da malatttie sistemiche primitive. È definita idiopatica benchè l'ipotesi più accreditata sulla genesi sia quella da risposta autoimmune a una noxa miocardica.

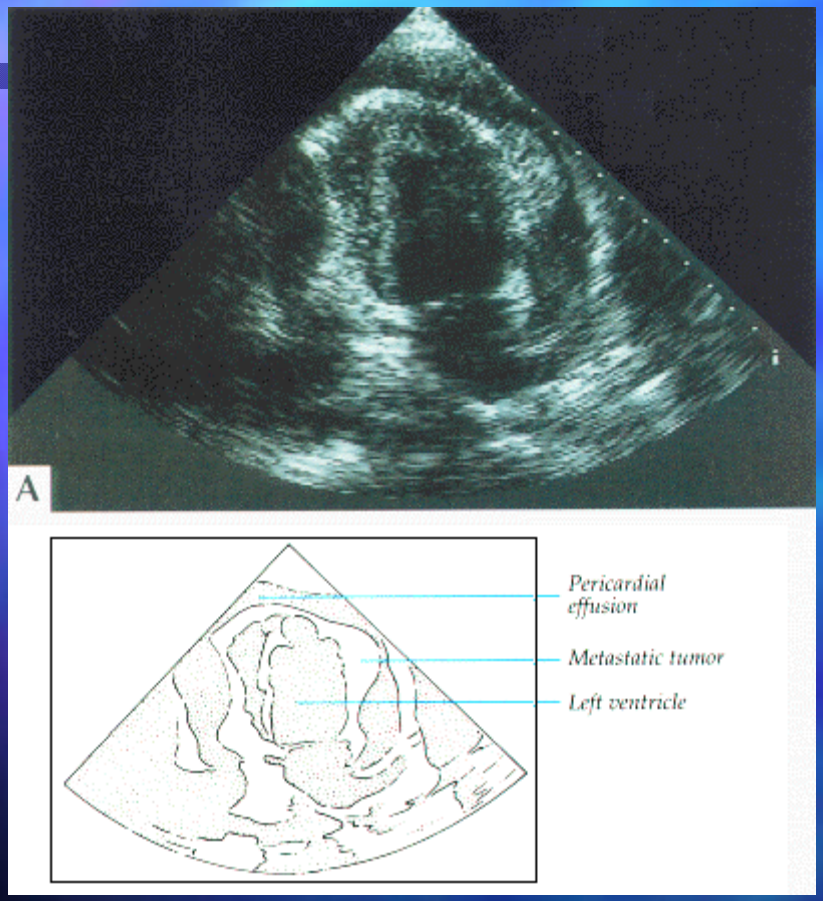

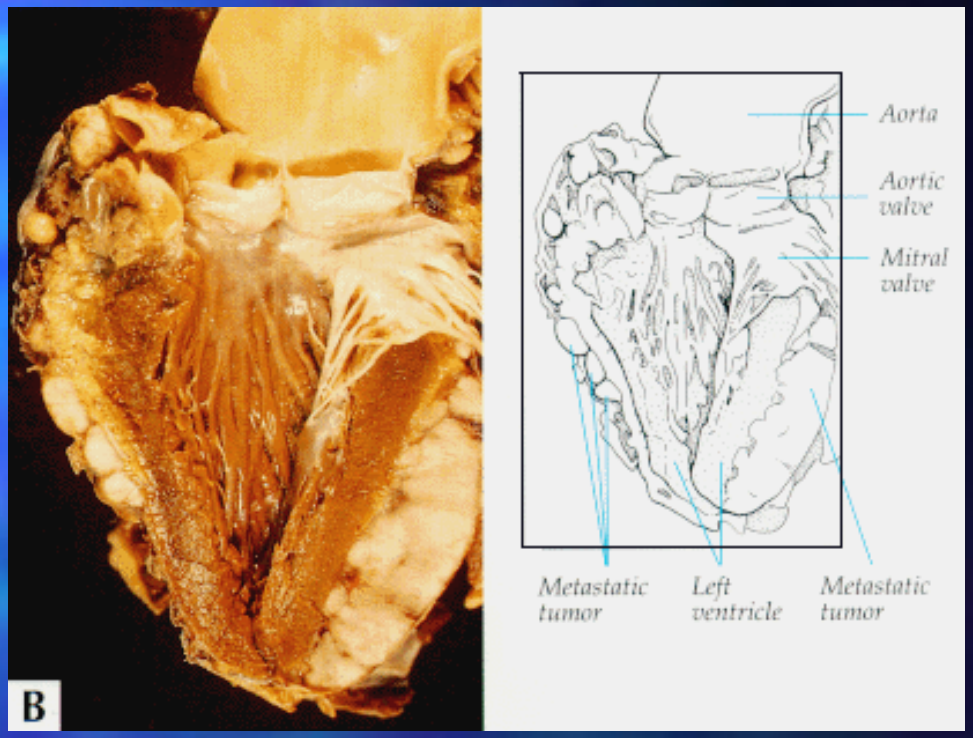

PERICARDITE NEOPLASTICA

Cattedra di Cardiologia
Università G. D'Annunzio Chieti

TAMPONAMENTO CARDIACO

Una delle più temibili complicanze del versamento pericardico è costituita dal tamponamento cardiaco che determina un ostacolo al riempimento cardiaco dovuta all'aumento della pressione intrapericar-dica, che giunge a eguagliare e/o superare la pressione diastolica del ventricolo destro.

SINTOMATOLOGIA E OBIETTIVITÀ

- Stato di grave ipotensione o shock con tachicardia e tachipnea
- Vasocostrizione generalizzata con cute fredda
- Congestione venosa sistemica e presenza di "polso parodosso"(riduzione inspiratoria della PA >10%)

FISIOPATOLOGIA

- Riduzione del volume telediastolico di entrambi i ventricoli
- annullamento del meccanismo di Frank-Starling
- Riduzione sia del ritorno venoso che della gittata cardiaca

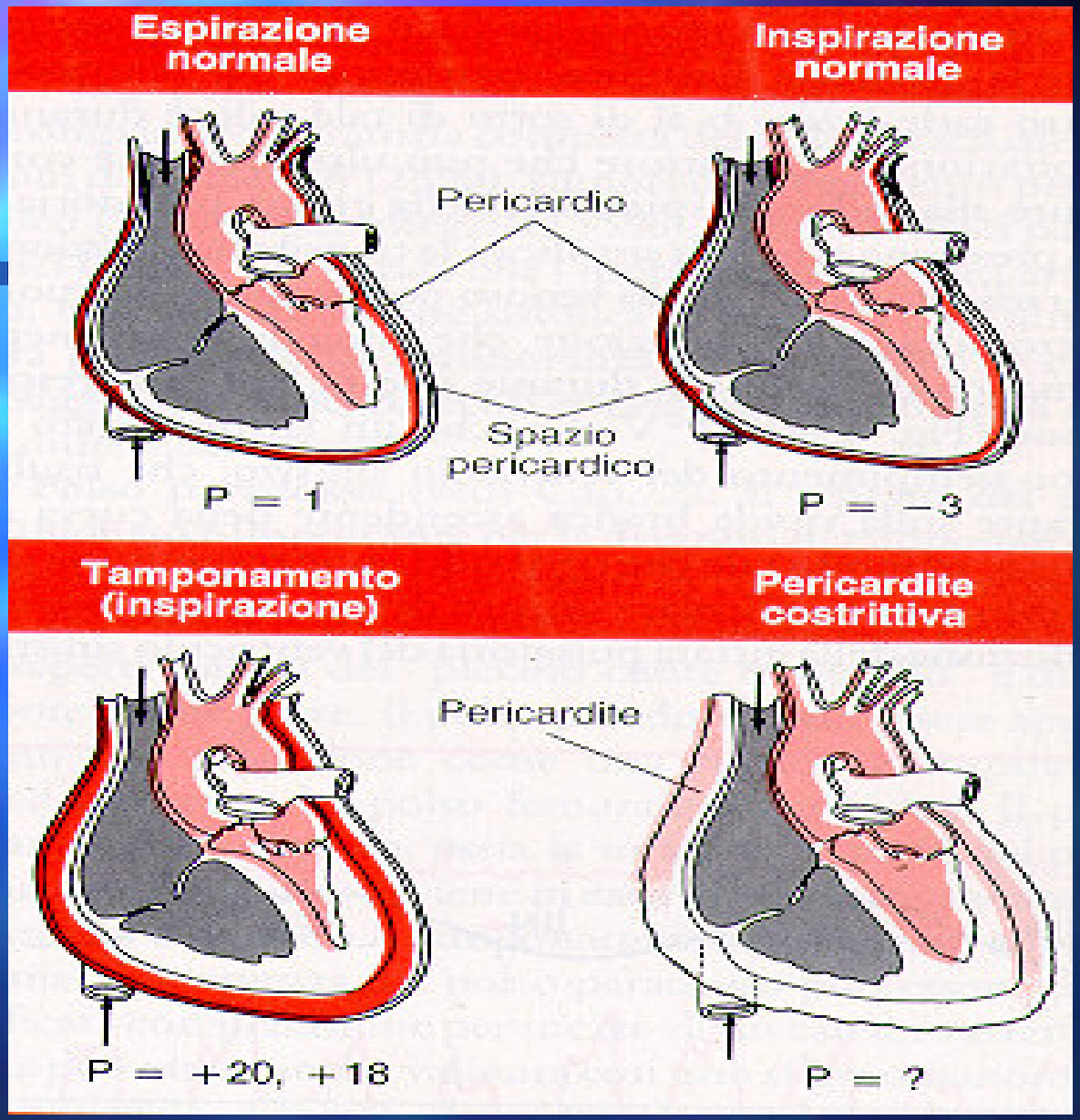
Espirazione normale
Inspirazione normale
Pericardio
Spazio pericardico
P = 1
P = −3
Tamponamento (inspirazione)
Pericardite costrittiva
Pericardite
P = +20, +18
P = ?

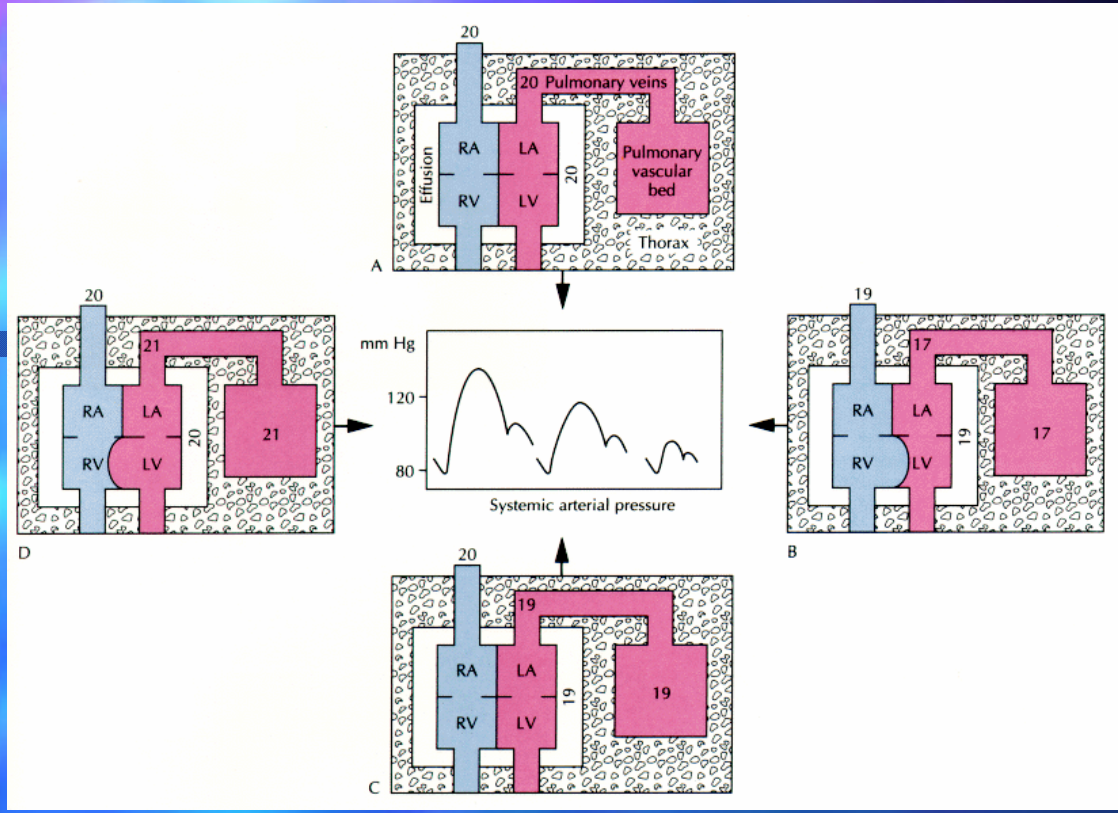

Mechanism of pulsus paradoxus at midexpiration (A), early inspiration (B), midinspiration (C), and early expiration (D). Note that the left atrial (LA) pressure of 21 mm Hg exceeds the intrapericardial pressure of 20 mm Hg during early expiration, facilitating left ventricular (LV) filling. In early inspiration, LA pressure is 17 mm Hg, falling below the intrapericardial pressure of 19 mm Hg. This impairs LV filling, leading to decreased stroke volume and a fall in systolic arterial pressure.

REPERTI ECOCARDIOGRAFICI

Presenza di versamento pericardico, collasso protosistolico dell'atrio o protodiastolico del ventricolo dx; aumento della variazione in/espiratoria del flusso transtricuspidale

"Swinging heart"

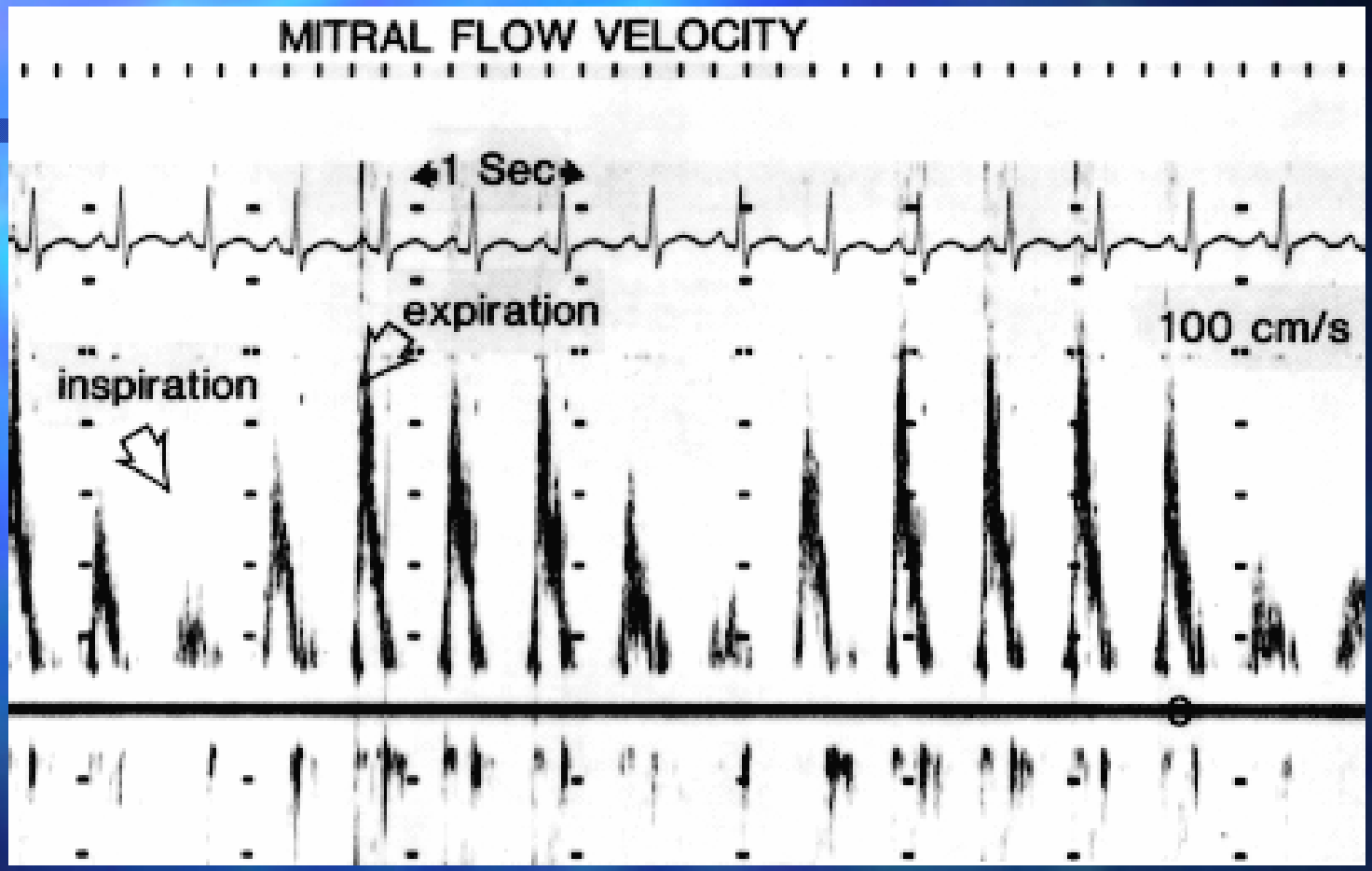
MITRAL FLOW VELOCITY
1 Sec
expiration
100 cm/s
inspiration

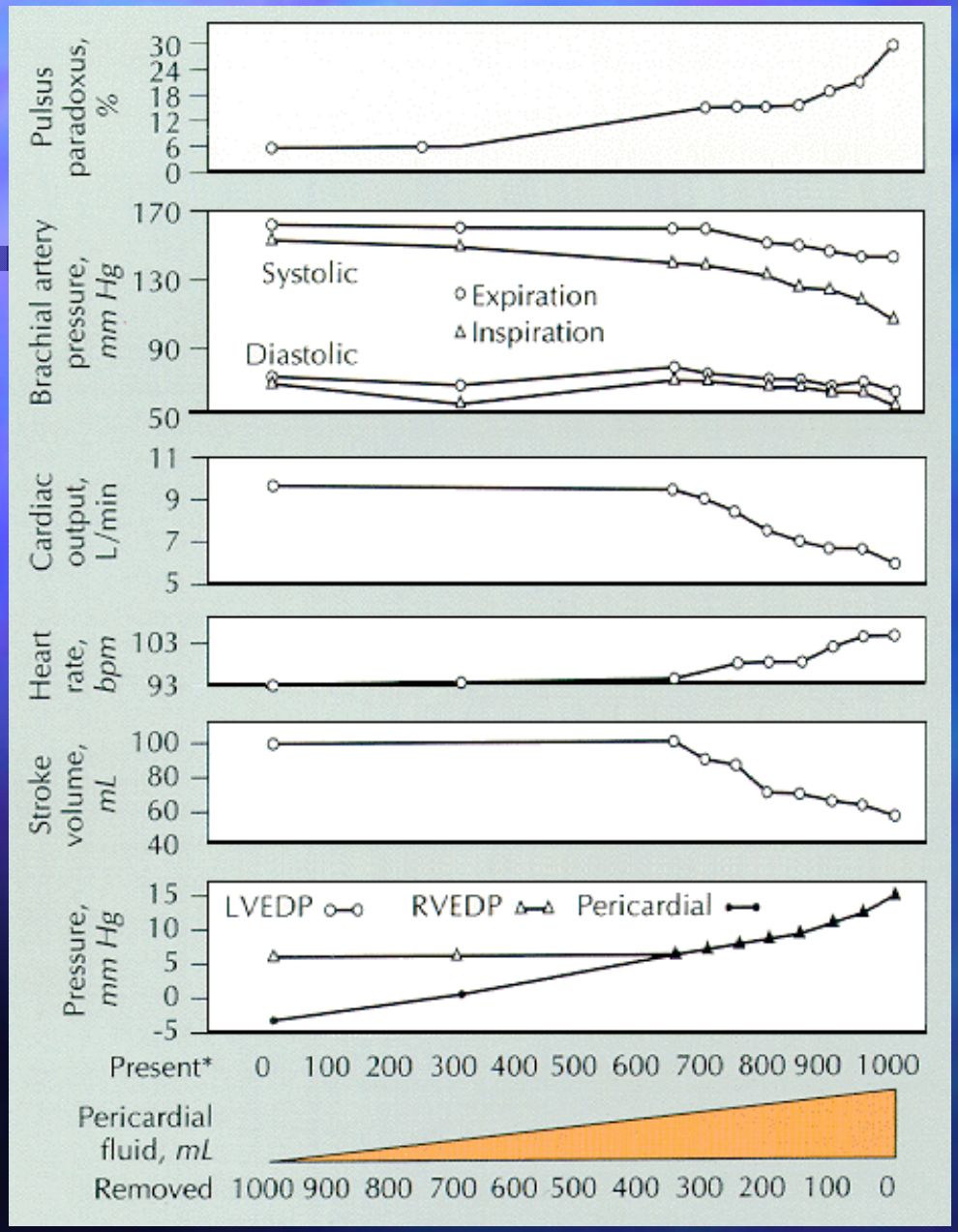

Hemodynamic changes during serial fluid withdrawals in a 22-year-old man with tamponade due to uremic pericarditis. Pulsus paradoxus is expressed as a percentage fall in systolic arterial pressure with inspiration. Note that significant pulsus paradoxus (>9% inspiratory fall in systolic blood pressure) and changes in cardiac output, heart rate, and stroke volume occur at the point of equilibrium of right ventricular diastolic pressure (RVEDP) and pericardial pressure. *Asterisk* indicates the predicted values assuming complete withdrawal.

Cattedra di Cardiologia
Università G. D'Annunzio Chieti

TERAPIA: PERICARDIOCENTESI

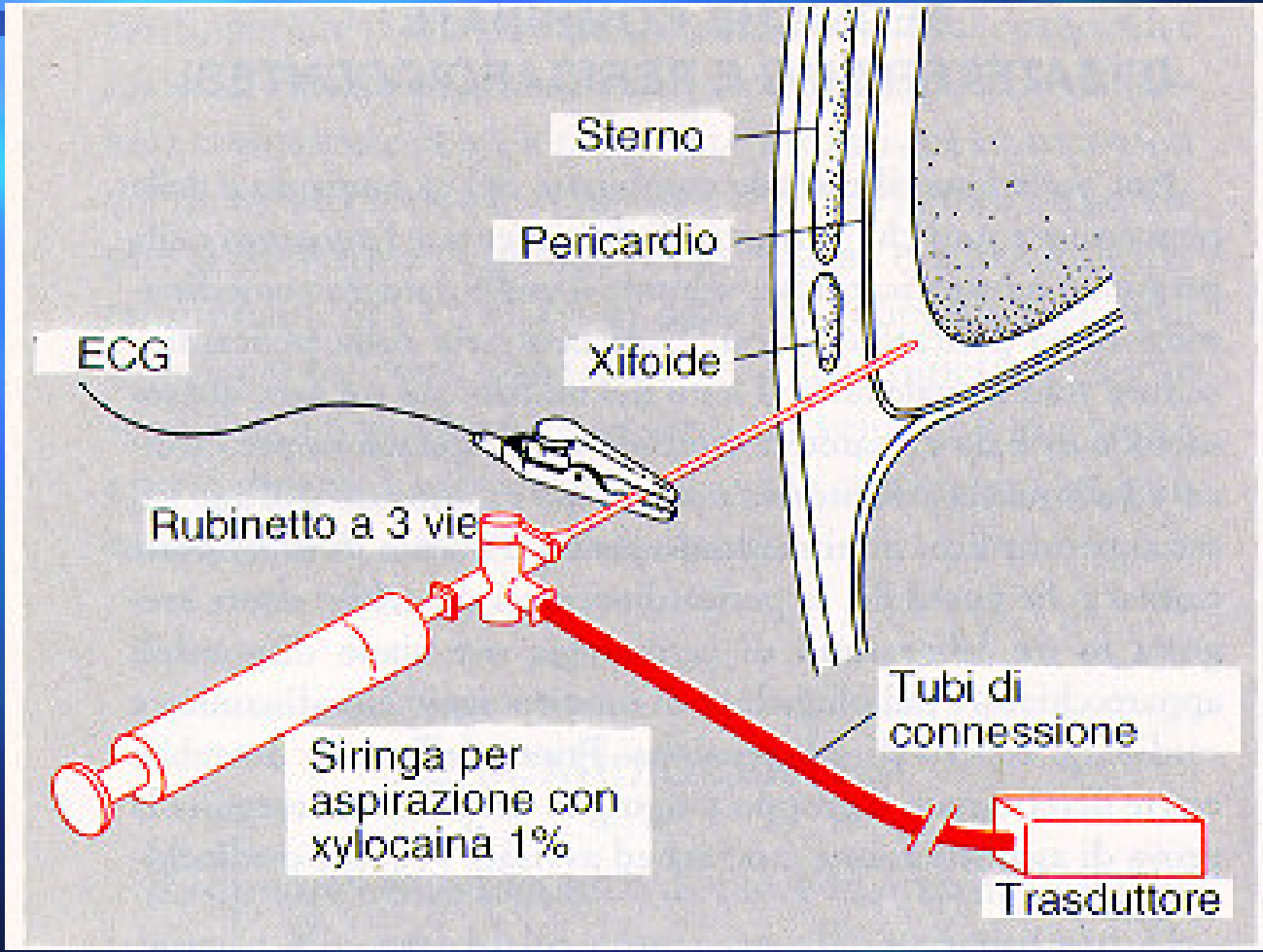

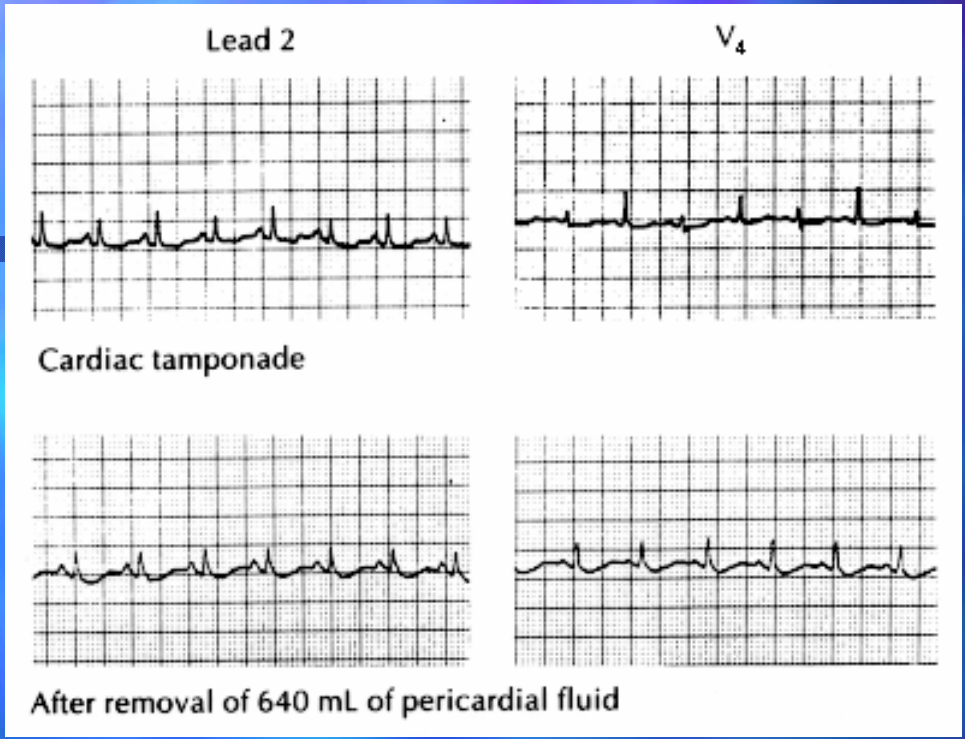

ALTERNANZA ELETTRICA

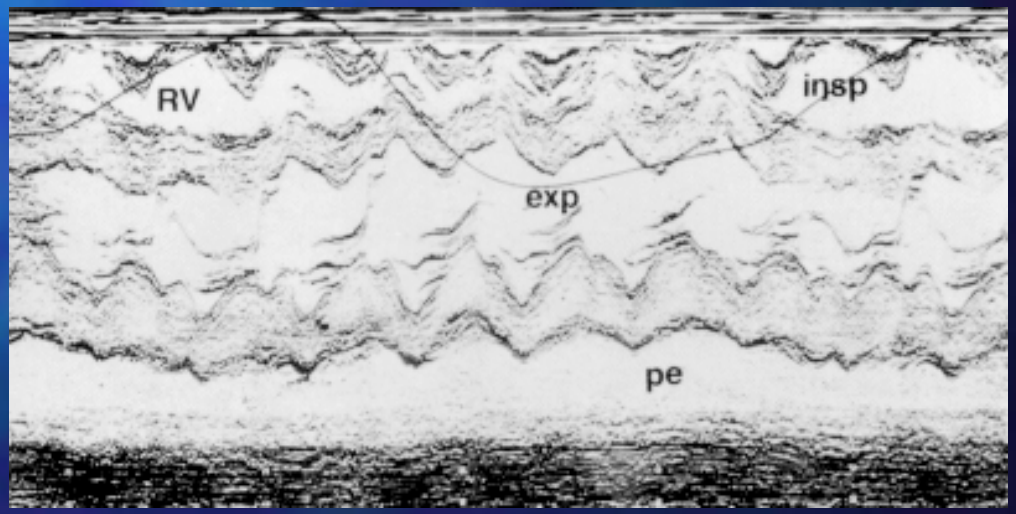

EFFETTO DELLA PERICARDIOCENTESI

Cattedra di Cardiologia
Università G. D'Annunzio Chieti

PERICARDITE COSTRITTIVA

Processo flogistico cronico determinante ispessimento fibro-cicatriziale del pericardio che provoca una compressione del cuore limitando l'espansione diastolica del ventricolo

EZIOLOGIA DELLA PERICARDITE COSTRITTIVA

- Unknown
- Connective tissue disease
- Irradiation
- Uremia
- After nonspecific pericarditis
- Sarcoidosis
- Postsurgical
- Trauma
- Neoplasm
- Postinfective, Tuberclosis

SINTOMATOLOGIA

Effort dyspnea
Fatigue
Edema
Abdominal swelling Hepatomegaly
Abdominal discomfort Ascites
Orthopnea Pleural effusion
Cough
Kussmaul's sign
(collasso venoso in inspirium profondo)
Elevated venous pressure
Pericardial knock
Pulsus paradoxus
Decreased precordial activity

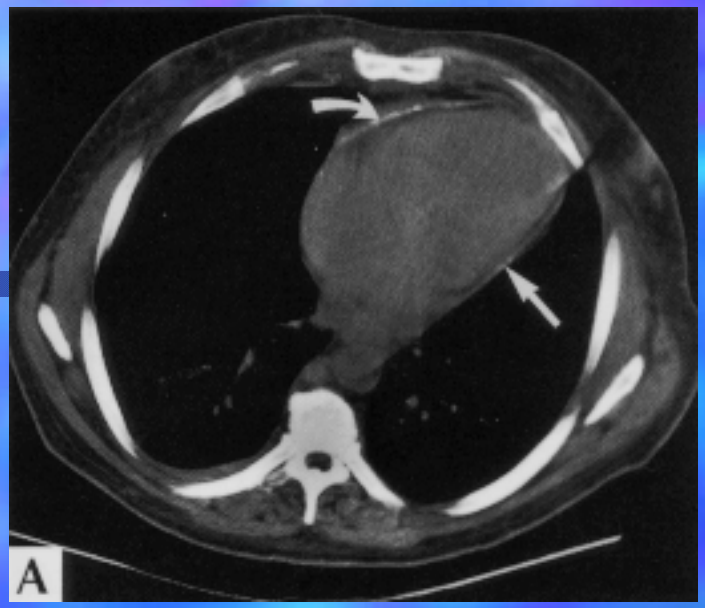

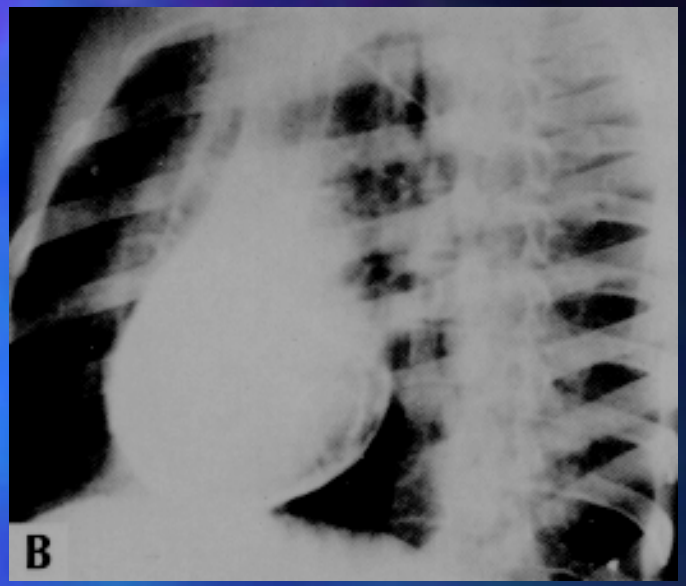

Computed tomography of the chest showing thickened pericardium and calcification (*arrows*) in a patient with **constrictive pericarditis**.
B, Extensive pericardial calcification may occur with chronic pericarditis without constriction. C, Magnetic resonance imaging from a patie
nt with constrictive pericarditis. Note a dark area of thickened pericardium over the left ventricle (*straight arrow*) and a light area of pericardial fat over the right ventricle (*curved arrow*).

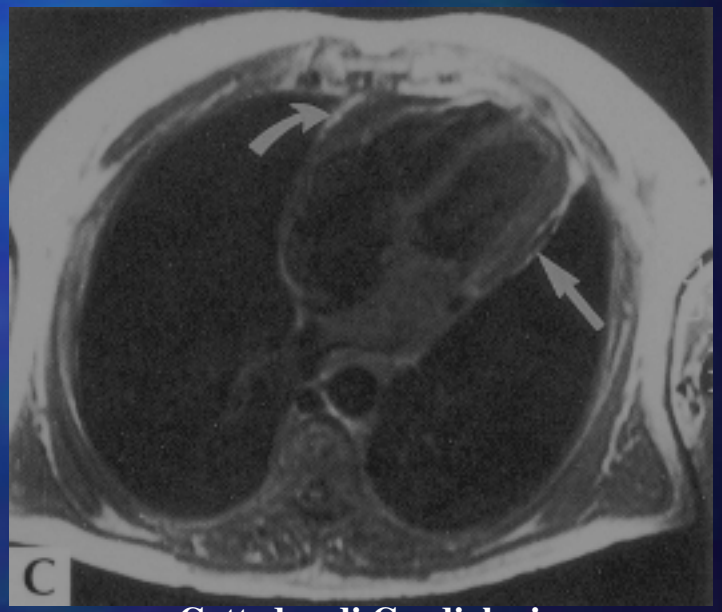

Cattedra di Cardiologia
Università G. D'Annunzio Chieti

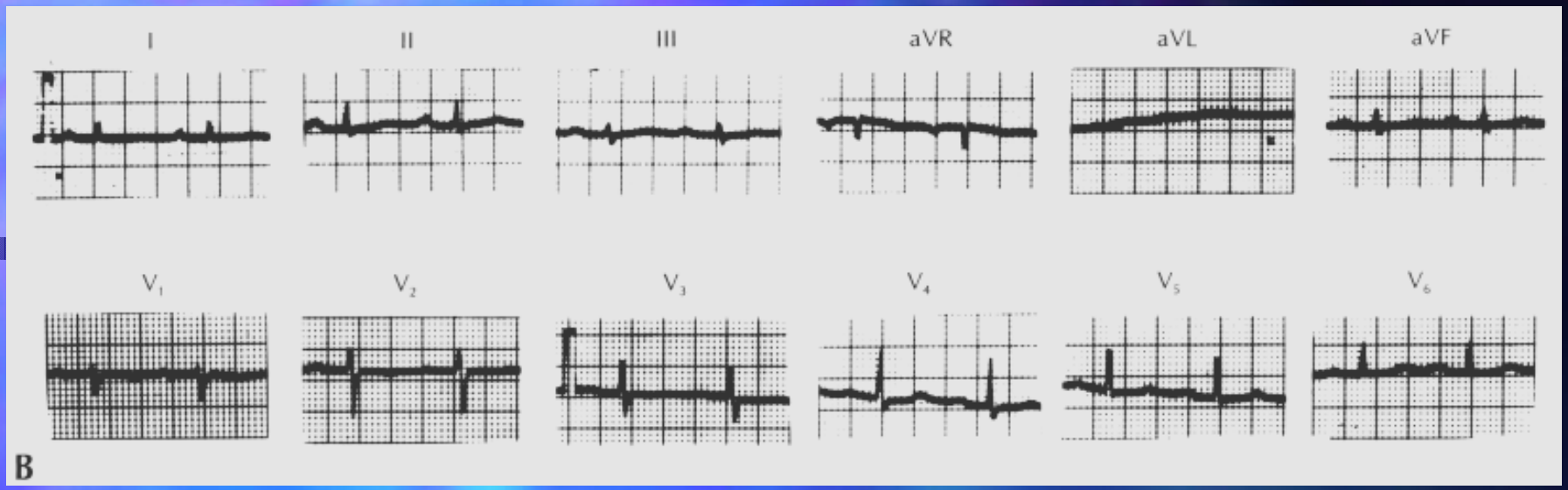

ELECTROCARDIOGRAPHIC CHANGES IN CONSTRICTIVE PERICARDITIS

Nonspecific T-wave abnormalities

Low-voltage QRS complex

Right ventricular hypertrophy in 5%–6%

Intra-atrial conduction defect Bundle branch block and left ventricular hypertrophy are rare

Atrial fibrillation in 20%–25%, Atrial flutter in 5%

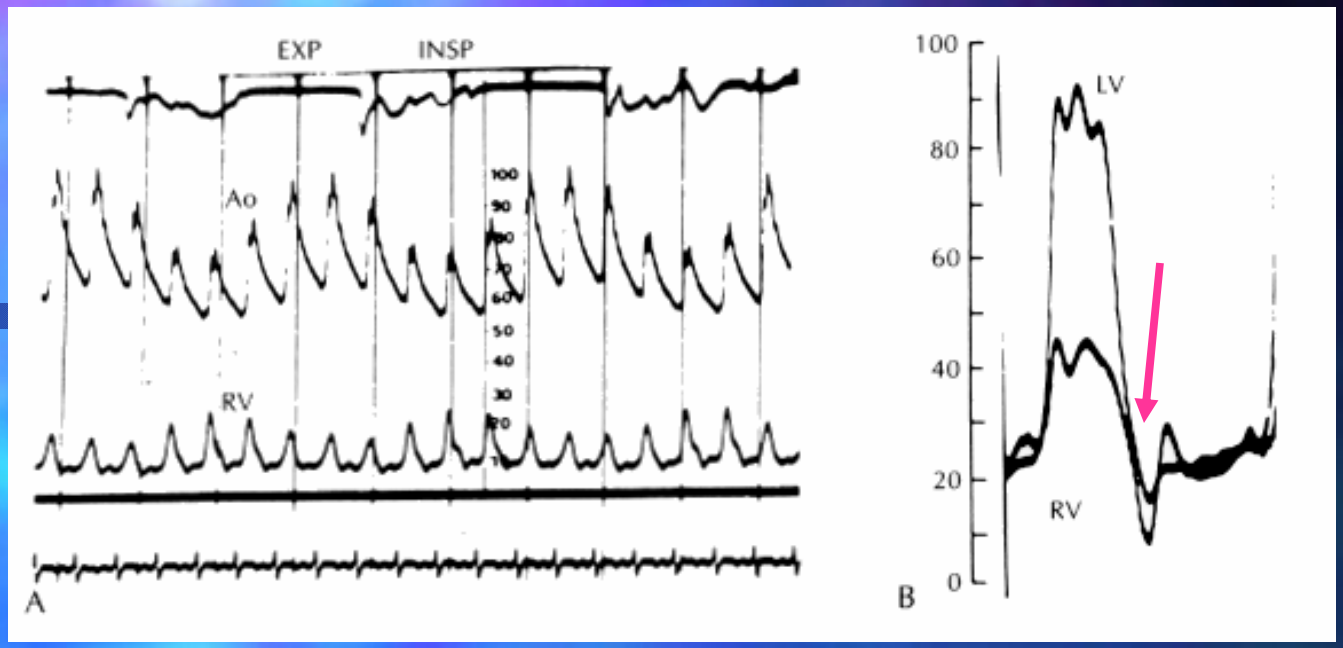

Ventricular pressure pulse recording in cardiac tamponade (A) and in constrictive pericarditis (B) [41].

In constrictive pericarditis, there is a dip and plateau pattern (square-root sign) in both ventricular pressure pulse tracings with equalization of right (RV) and left ventricular (LV) end-diastolic pressures.

In cardiac tamponade, there is no pronounced diastolic dip in the RV pressure pulse. The patient with cardiac tamponade demonstrates a pronounced inspiratory decline of aortic pressure (Ao).

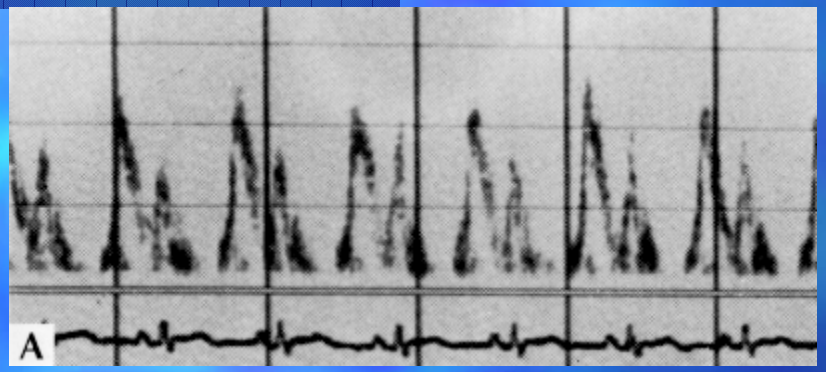

NORMALE

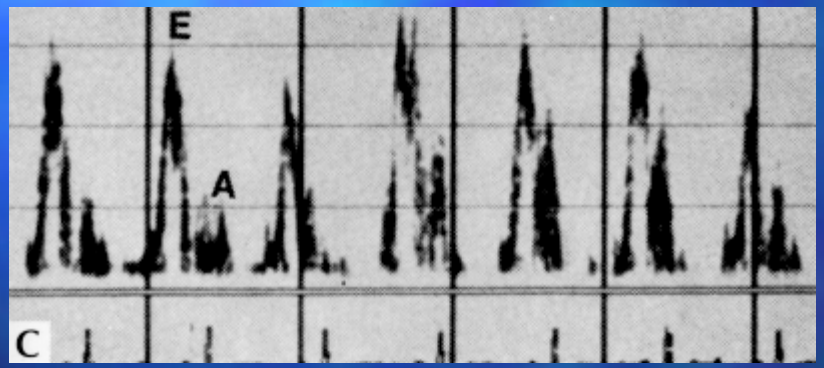

PERICARDITE COSTRITTIVA

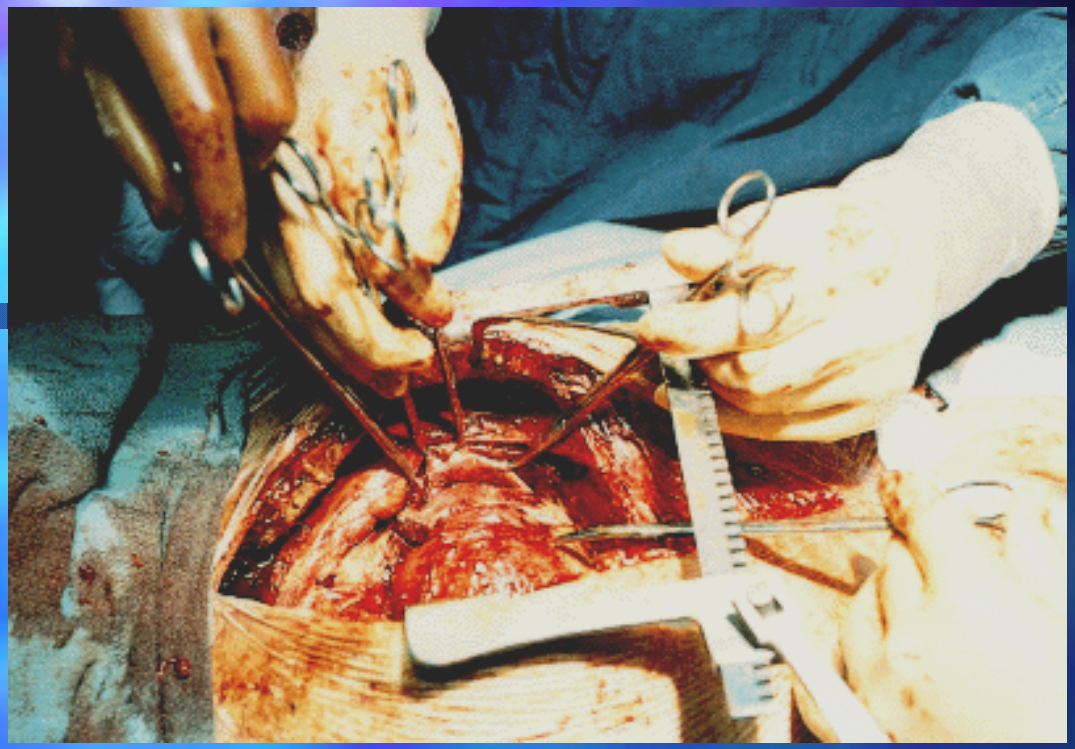

Exposed heart at operation of a patient with effusive-constrictive pericarditis associated with rheumatoid arthritis. Both parietal and visceral pericardium were thickened, with several hundred milliliters of serosanguineous fluid between the two.

ENDOCARDITE



Processo flogistico dell'endocardio valvolare o murale da batteri, miceti, virus o in assenza di agente infettivo ("abatterica") determinante ispessimento fibro-cicatriziale dell'endocardio

ACUTA (<6 SETTIMANE)

SUBACUTA (>6 SETTIMANE)

Cattedra di Cardiologia
Università G. D'Annunzio Chieti

SINTOMATOLOGIA

- Febbre remittente, astenia, pallore
- Soffi cardiaci
- Splenomegalia
- Manifestazioni cutanee periferiche (petecchie cutanee e mucose, emorragie subungueali, noduli di Osler, macchie di Roth)
- Ippocratismo digitale
- Poliartralgie (prossimali arti inferiori), artrite, lombalgie, mialgie
- Embolizzazioni periferiche
- Manifestazioni neurologiche
- Scompenso cardiaco, infarto renale

LABORATORIO

- Indici di flogosi
- Anemia normocitica normocromica
- Emocolture (*almeno* 3 prelievi in sedi diverse in concomitanza dei rialzi febbrili)

ITER DIAGNOSTICO

- ES LABORATORIO
- RX TORACE
- ECOCARDIOGRAMMA TRANSTORACICO E TRANSESOFAGEO
- ECOGRAFIA ADDOMINALE

ECOCARDIOGRAMMA

- Vegetazioni valvolari
- Ascessi, rotture cordali e fissurazioni valvolari
- Insufficienza valvolari
- Funzionalità cardiaca

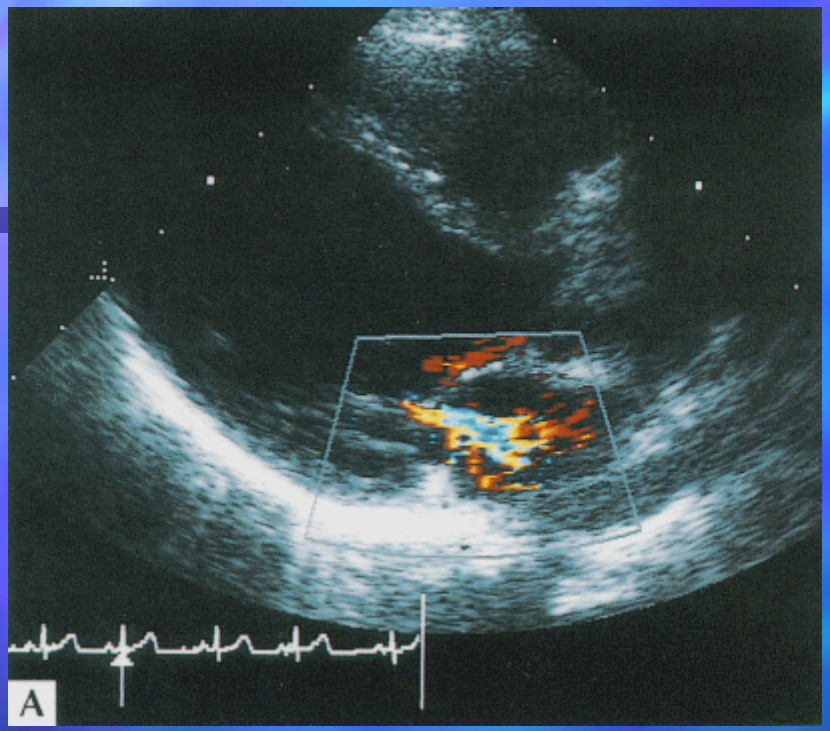

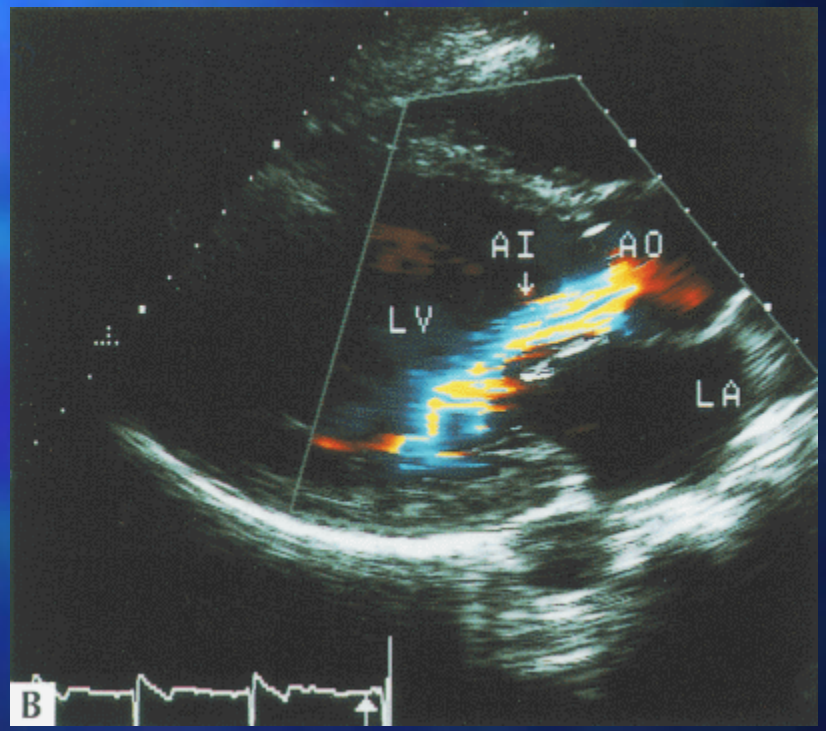

Cattedra di Cardiologia
Università G. D'Annunzio Chieti

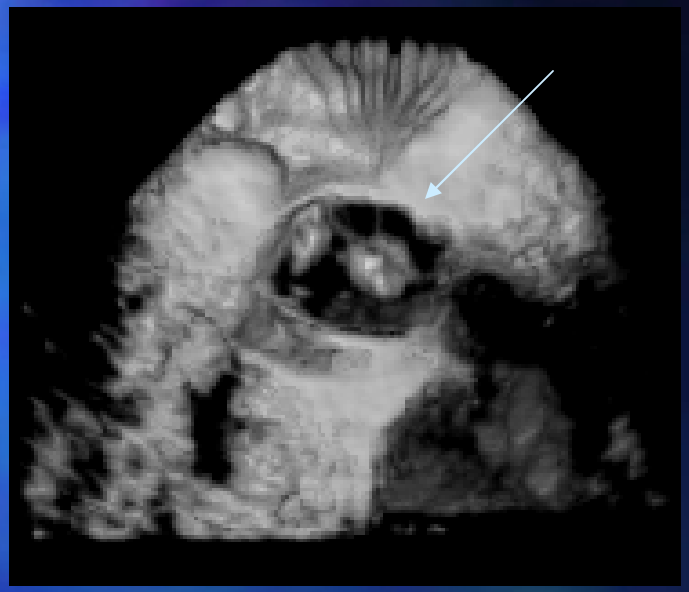

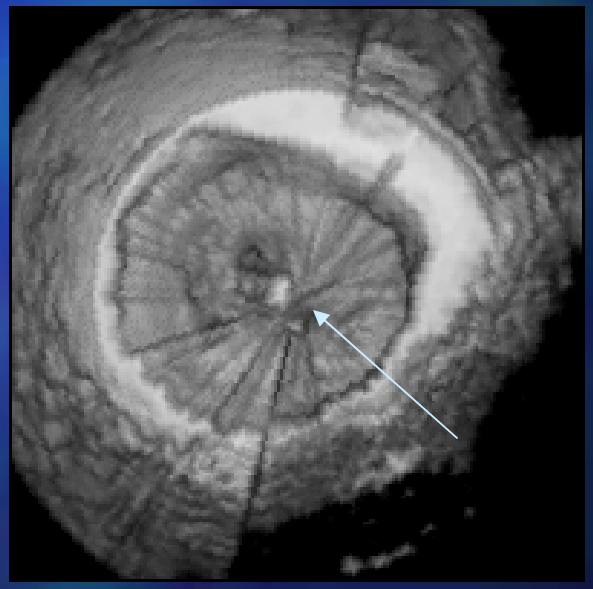

VEGETAZIONI VALVOLARI

(ECO 3D)

Cattedra di Cardiologia
Università G. D'Annunzio Chieti

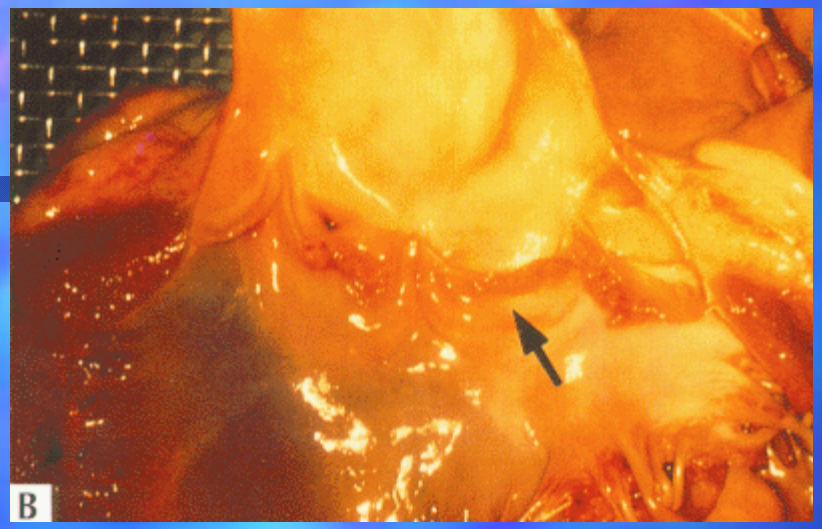

VEGETAZIONI VALVOLARI



Cattedra di Cardiologia
Università G. D'Annunzio Chieti

PROGNOSI

- sopravvivenza 60% a 5 aa, 40% a 10 aa per endocardite su valvola naturale
- elevata mortalità per endocardite su protesi valvolare (reintervento ad alto rischio)

TERAPIA

- Antibioticoterapia prolungata (4-6 settimane) su indicazione dell'emocoltura e dell'antibiogramma
- Chirurgica (protesi valvolari, ascesso, instabilità emodinamica)
- Utilità profilassi antibiotica per la prevenzione dell'endocardite batterica